

Diseño digital de la sonrisa (DSD) integrado en el tratamiento con alineadores transparentes (Invisalign).



Ramírez Marrero, A.¹

Ramírez Marrero, P.²

López Oramas, M.³

Bohner, L.⁴

Sesma, N.⁵

Coachman, C.⁶

1. DDS, Práctica privada, Las Palmas de Gran Canaria, Islas Canarias, España
2. DDS, Práctica privada, Las Palmas de Gran Canaria, Islas Canarias, España
3. DDS, Práctica privada, Las Palmas de Gran Canaria, Islas Canarias, España
4. DDS, MSc, PhD, Departamento de Cirugía Maxilofacial del Hospital Universitario Münster, Münster, Alemania
5. DDS, MSc, PhD, Departamento de Prostodoncia, Universidad de São Paulo, São Paulo, Brasil
6. DDS, CDT, Departamento de odontología restauradora, Universidad de Pennsylvania, Philadelphia, USA
Práctica privada, DSD Founder, São Paulo, Brasil

CORRESPONDENCIA

Pablo Ramírez Marrero
Clínica dental Ramírez
C/ Francisco Gourlé, 34. Edificio Masiega, 1. Oficina 3
35002 Las Palmas de G.C.
Tel.: +34 928 36 84 00
e-mail: pablodentist@icloud.com

Resumen

INTRODUCCIÓN: Las reconstrucciones estéticas del frente anterior pueden beneficiarse de un alineamiento previo de los dientes. Un tratamiento interdisciplinar, donde la ortodoncia sea guiada por un diseño digital de la sonrisa y los rasgos faciales sean el hilo conductor, es fácilmente aplicable a la consulta diaria. Este caso clínico describe cómo el flujo digital puede ser utilizado para integrar el DSD en el tratamiento de ortodoncia, mejorando y optimizando el resultado de una rehabilitación estética en el frente anterior. Este protocolo ofrece una planificación precisa de las restauraciones permitiendo la mínima invasión y unos resultados estéticos óptimos.

PALABRAS CLAVE: Aparatos de ortodoncia (alineadores), rehabilitación oral, CAD-CAM, odontología restauradora, odontología digital.

Resume

INTRODUCTION: Aesthetic restorations of the anterior front can benefit from a previous alignment of the teeth. An interdisciplinary treatment, where orthodontics is guided by a digital design of the smile and facial features are the common thread, is easily applicable to the daily consultation. This clinical case describes how digital flow can be used to integrate DSD in orthodontic treatment, improving and optimizing the result of an aesthetic rehabilitation in the anterior front. This protocol offers precise planning of restorations allowing minimal invasion and optimal esthetic results.

KEY WORDS: Orthodontic appliances (aligners), oral rehabilitation, CAD-CAM, restorative dentistry, digital dentistry.

Introducción

Siempre que la restauración del frente anterior entre en juego, el diseño de la sonrisa debe estar en equilibrio con la dinámica y expresión facial, y ofrecer resultados que satisfagan a la vez aspectos estéticos y funcionales en armonía^{1,2}. Un plan de tratamiento facialmente guiado transfiere valores extraorales al diagnóstico, que sumados al análisis de los modelos dentarios, dan la guía necesaria para el plan de tratamiento protésico³.

Hoy en día, el flujo digital facilita la planificación de toda rehabilitación estética, permitiendo la simulación virtual del resultado en el paciente, integrando escáner facial e intraoral (STL Standard Tessellation Language)^{3,4}. STL también puede ser asociado con fotografías estándar y videos del paciente para mejorar el diagnóstico y establecer unos resultados más predecibles⁴⁻⁸.

Un plan de tratamiento basado en el flujo digital es ventajoso porque nos facilita el entendimiento de las necesidades del paciente, y a su vez, el entendimiento por parte del paciente de la secuencia del tratamiento. Incorporando las diferentes tecnologías virtuales al plan de tratamiento alcanzamos tres propósitos principales:

1. Mejor diagnóstico y tratamiento;
2. aumento de la información y motivación al paciente;
3. mayor precisión entre el plan inicial y el resultado final^{1,3}.

Otra ventaja del flujo digital es la posibilidad de tener una comunicación asincrónica con el equipo multidisciplinar a la hora de definir el plan de tratamiento. En muchos casos, un plan de tratamiento multidisciplinar es necesario para alcanzar unos resultados satisfactorios en el tratamiento integral del paciente⁹. Una restauración en el frente anterior, por ejemplo, se puede beneficiar de un alineamiento dentario previo con ortodoncia para alcanzar mejores resultados estéticos. Mover los dientes hacia una determinada posición permite un enfoque más conservador en el tratamiento protésico y reduce la necesidad de preparaciones dentarias invasivas y preserva en mayor medida material dentario^{10,11}.

El caso clínico aquí presentado describe cómo el flujo digital puede ser integrado en el tratamiento de ortodoncia, guiado por las estructuras faciales, con el objetivo de mejorar la restauración el frente anterior.

Caso clínico

El paciente acudió a la clínica dental en buenas condiciones de salud tanto general como oral. Su mayor preocupación era el exceso de corredores bucales que, desde su punto de vista, deterioraba el atractivo de su

sonrisa. Después de una evaluación exhaustiva, se le propuso que una expansión ortodóncica previa a la restauración estética con carillas permitiría un tratamiento más conservador y aumentaría los resultados estéticos. Con este propósito, se planificó un tratamiento de ortodoncia basado en el diseño digital de la sonrisa.

Primero, se planificó una sonrisa ideal usando el protocolo de Digital Smile Design (DSD) para que sirviera de guía en el desarrollo de un plan de tratamiento integrado con los procedimientos restauradores. Este paso evidenció la necesidad de un alineamiento ortodóncico previo. Los registros utilizados para el diseño de sonrisa facialmente guiado fueron: foto frontal en sonrisa, grabación de vídeo, análisis radiográficos y escáner intraoral de ambas arcadas.

Siguiendo el proceso de digitalización, los modelos digitales y los registros faciales fueron superpuestos a la foto facial frontal. Este conjunto permite la creación de un marco de sonrisa bidimensional (2D) siguiendo las líneas de referencia determinadas por los principios estéticos, que guiaron el diseño de un encerado digital (Figura 1). Sin embargo, cuando sea necesario, un análisis dinámico obtenido de la grabación en vídeo también puede ser usado para completar la sonrisa espontánea y el corredor bucal, así como para determinar la longitud de los incisivos centrales superiores y la curva incisal sobre el labio inferior.

El encerado digital fue impreso para crear un mock-up ideal previo a la ortodoncia, y se utilizó para enseñar al paciente el resultado que se esperaba obtener. La Figura 2 muestra como esto facilita la comprensión del paciente de la necesidad del tratamiento. Después, con una llave de silicona se fabricó el mock-up con resina bisacryl.

Para definir los movimientos dentarios en la ortodoncia, se usó el software Clincheck, utilizando como referencia el diseño de sonrisa digital para el resultado final. Basado en estos parámetros, se trató al paciente con alineadores de Invisalign (Align Technology in San Jose, CA, USA). La Figura 3 muestra cómo la ortodoncia puede ajustar la posición dental para crear un tratamiento restaurador más conservador. En este caso fueron utilizados 19 alineadores en una primera etapa, y 17 alineadores más adicionales posteriores. Obsérvese cómo los dientes finalmente alineados necesitan una preparación dentaria menor en comparación con la situación inicial. La armonía entre la alineación dentaria y la dinámica facial se confirmó utilizando el software Clincheck (Invisalign) en colaboración con DSD.

La secuencia de movimientos planificada para la primera etapa de alineadores (mostrada como plan de tratamiento 2, que fue el aceptado y fabricado) fue la siguiente: en la arcada superior expansión con torque corono-vestibular simultáneo a la desrotación de molares y premolares, utilizando ataches rectangulares horizontales en segundos molares y ataches horizontales verticales en los cuatro premolares. En el sector anterior, se planificó primero proinclinación con torque corono-vestibular y radiculo-lingual, siendo necesaria la utilización de power ridges en los incisivos centrales y ataches

FIGURA 1: Marco de sonrisa bidimensional (2D) que fue creado acorde con los principios estéticos y utilizado para fabricar el mock-up. Mediante la superposición de los modelos virtuales y las fotos faciales, se creó un plan de tratamiento guiado por la cara del paciente. El modelo rosa muestra el encerado digital sin reducción digital, mientras que el modelo azul muestra el mock-up ideal con las modificaciones digitales, a través del cual es posible ver el resultado final después del tratamiento de ortodoncia y del tratamiento restaurador.

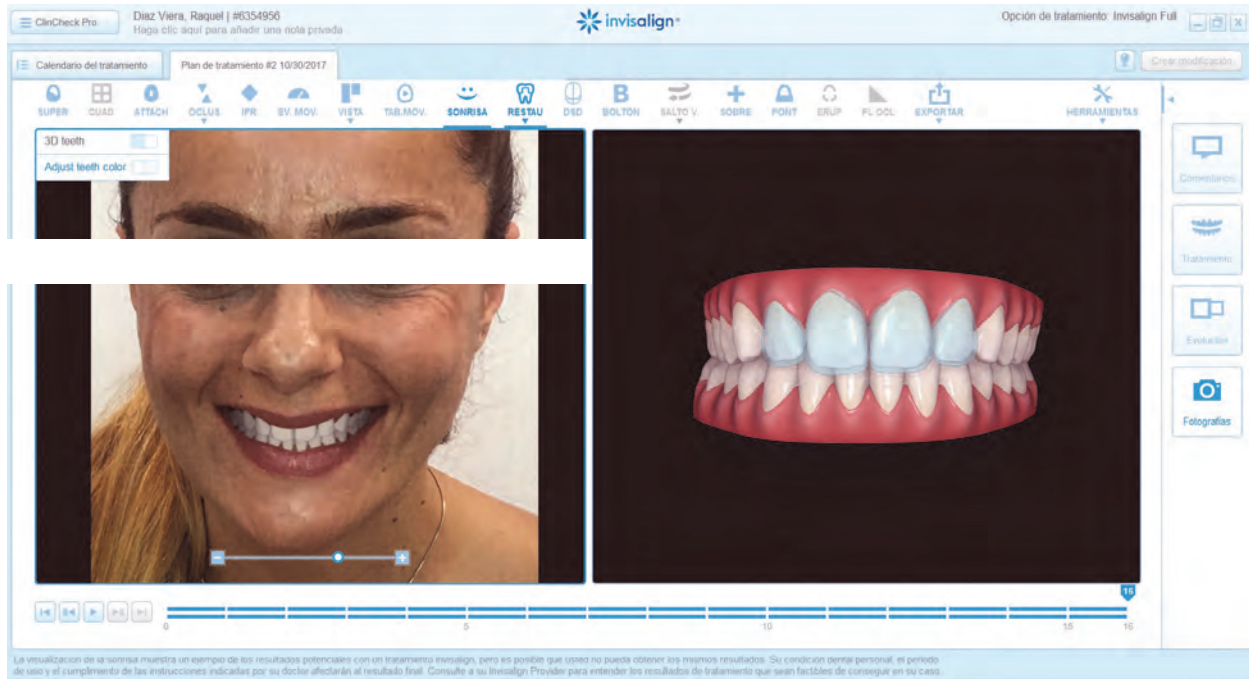


FIGURA 2: Mock-up ideal pre-ortodoncia. (a) Ensayo clínico de la posición ideal preortodoncia. Obsérvese la posición estética mejorada propuesta por el diseño de sonrisa en comparación con la situación inicial. (b) con el mock-up motivacional (c)


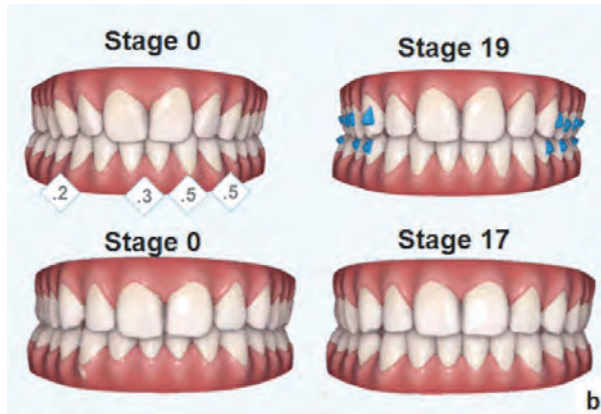


FIGURA 3: Planificación de la ortodoncia con el ClinCheck software. (a) Alineamiento dentario, zonas azules muestran el marco de sonrisa determinado por el DSD (b) El software simula el inicio (Stage 0) y el final (Stage 19) de la primera etapa, al igual que el estado inicial (Stage 0) y final (Stage 17) después de los alineadores adicionales. (c) Situación inicial (izquierda) y resultados esperados (derecha) simulados en el software. Obsérvese como el alineamiento previo de los dientes permite un acercamiento restaurador más conservador.



optimizados de rotación en caninos; seguido de 3 alineadores de sobrecorrección para preparar con mayor precisión los espacios destinados a las restauraciones, que finalmente se especificó en la etapa adicional.

En la arcada inferior, se coordinó la expansión coronovestibular con la arcada superior, y se planificó stripping de cantidades entre .2 y .5 en el sector anterior para conseguir un correcto alineamiento; simultáneo a estos movimientos, se planificó torque radiculolingual de incisivos, siendo necesaria la utilización de power ridges en incisivos centrales inferiores.

En la posterior etapa de alineadores adicionales (mostrada como plan de tratamiento 9) se completó la preparación pre-restauradora. Los movimientos se centraron en mejorar la sobremordida combinando extrusión posterior e intrusión anterior, y en completar la correcta inclinación de incisivos, dando torque radiculo-lingual y coronovestibular tanto a incisivos superiores como inferiores, aplicando power ridges a centrales superiores y los 4 incisivos inferiores. Una vez conseguido esto, se finalizó con la retrusión en masa del frente anterior hasta dejar los diastemas planificados anteriormente con DSD, que fueron de .2 a mesial y distal de ambos incisivos laterales superiores, reforzando así la ventaja de lograr la mínima invasión a la hora de preparar los dientes para las carillas. Cabe destacar que en este momento del proceso, y gracias a la precisión en el diagnóstico combinado entre DSD e Invisalign, se pudo mostrar a la paciente que gracias a la expansión conseguida y a la inclinación de los sectores posteriores, el resultado estético era más que favorable para rellenar los corredores bucales que eran el motivo principal de consulta de nuestra paciente, pudiendo prescindir

de restauraciones adicionales en sectores posteriores, y permitiendo reducir el coste y la complejidad del caso.

Figuras 3.1 y 3.2 detallan ambos clinchecks, siendo figura 3.1 la etapa inicial de 19 alineadores y figura 3.2 la etapa adicional del 17 alineadores. Figura 3.3 muestra el resultado y plan final del tratamiento de ortodoncia.

Después de esto, una nueva sonrisa fue digitalmente diseñada para guiar la fabricación de las carillas de disilicato de litio (Figura 4). Un mock-up ideal previo mostró al paciente los resultados esperados (Figura 5). Teniendo en cuenta que las carillas laminadas presentan un grosor mínimo (< 0.5mm), las utilizadas fueron fabricadas por el método convencional (Figuras 6 y 7). Sin embargo, en casos donde se elija un flujo digital completo, éstas pueden ser fácilmente fabricadas con tecnología CAD-CAM (Computer-aided design/Computer-aided manufacturing). Figura 8 muestra cómo el resultado final puede ser alcanzado con facilidad manteniendo las mismas características que el mock-up ideal.

Discusion

Alineadores transparentes son frecuentemente utilizados para tratar casos de baja o moderada dificultad gracias a su capacidad de ejecutar múltiples tipos de movimiento dentario. Una de las mayores ventajas de los alineadores transparentes en este tipo de tratamientos previos a tratamientos restauradores en comparación con otros aparatos de ortodoncia convencionales radica en el aspecto estético, ya que no requieren el uso de ningún elemento metálico¹⁰. Además, el comfort de su uso aumenta la aceptación por parte de los pacientes¹² y facilita el tratamiento acortando su duración^{12,13}.

FIGURA 3.1: Primer clincheck de 19 alineadores.

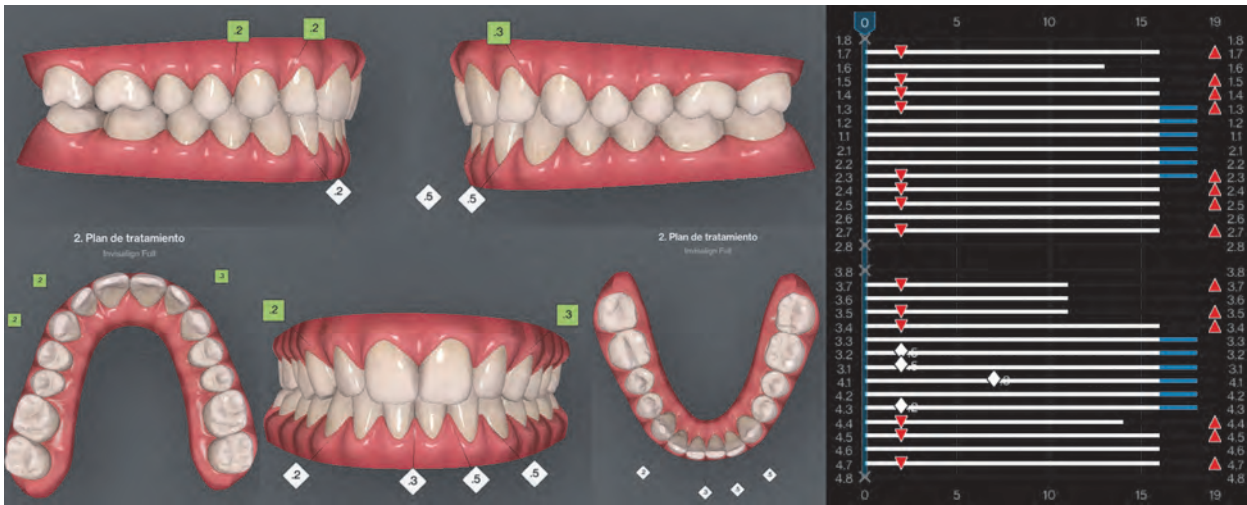


FIGURA 3.2: Primera y única etapa de alineadores adicionales, 17 en total, que corresponden al resultado final de la primera etapa.

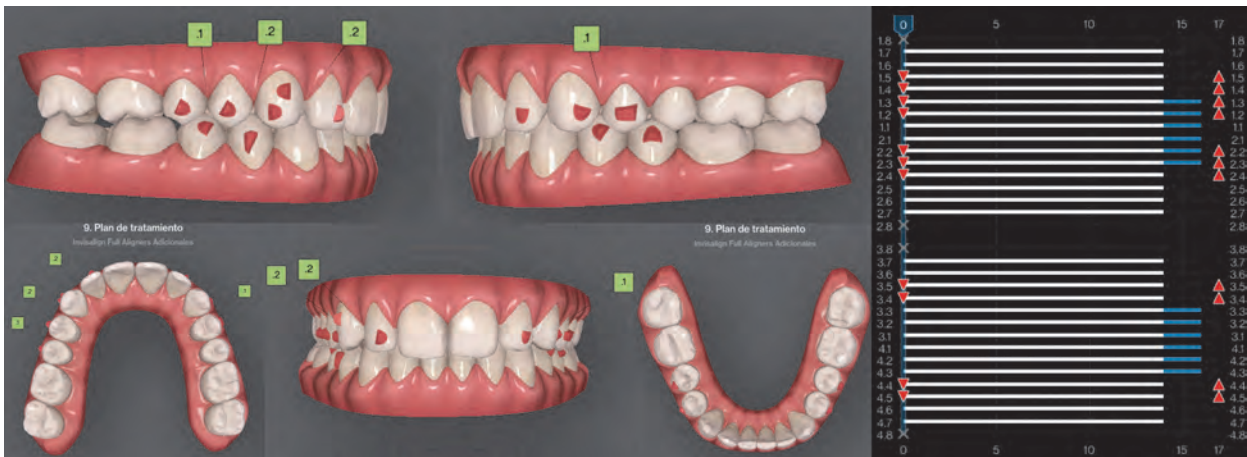


FIGURA 3.3: Plan y resultado final después del tratamiento de ortodoncia (al finalizar el uso del alineador 14, NO se utilizaron 15-17)

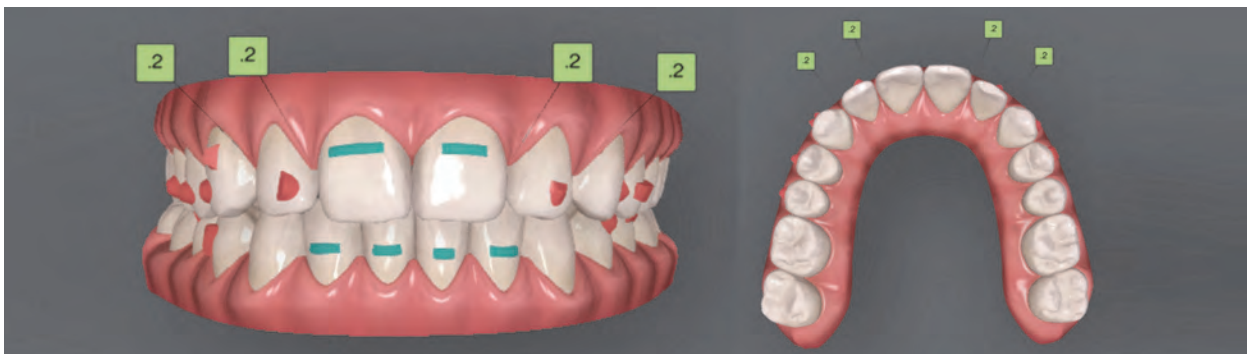

FIGURA 4: (a,b y c) Un diastema fue intencionadamente creado entre el lateral y el canino con el objetivo de permitir una preparación menos invasiva. Además se observan imperfecciones en forma y tamaño de los bordes que estéticamente comprometían el resultado final del caso y las preferencias de la paciente con alta exigencia estética.

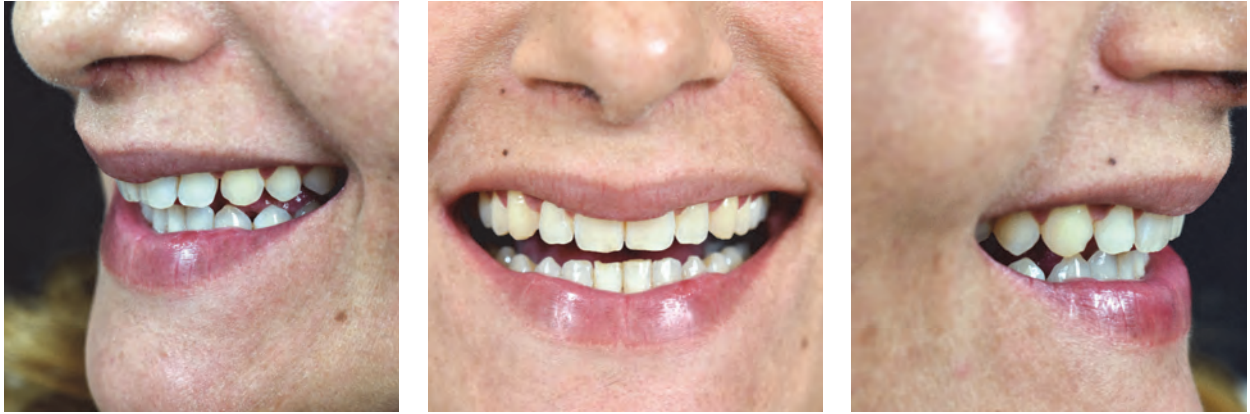

FIGURA 4.1: El encerado digital final muestra como la necesidad de carillas en el sector posterior no fue necesario gracias a la expansión dentaria. Así, solo fue necesario planificar carillas para el sector anterior. Esta parte es muy importante para definir la forma final de las restauraciones.

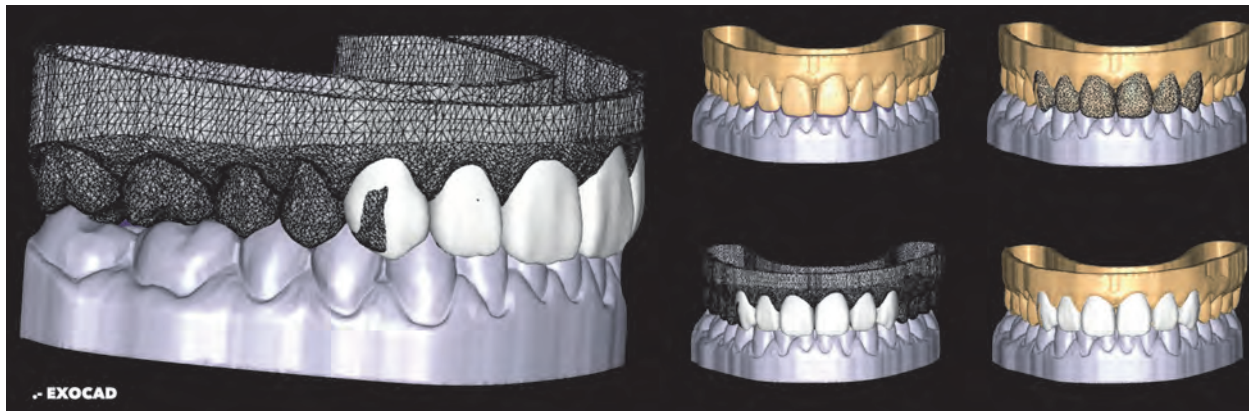


FIGURA 5: (a,b,c y d) Mock-up ideal pre-restauraciones, llamado mock up técnico, destinado a definir forma y tamaño, muestran el ensayo clínico del mock-up ideal de las restauraciones, que servirá de guía el procedimiento restaurador. En este caso, la paciente decidió cambiar a forma más cuadrada, como se verá en el resultado final.

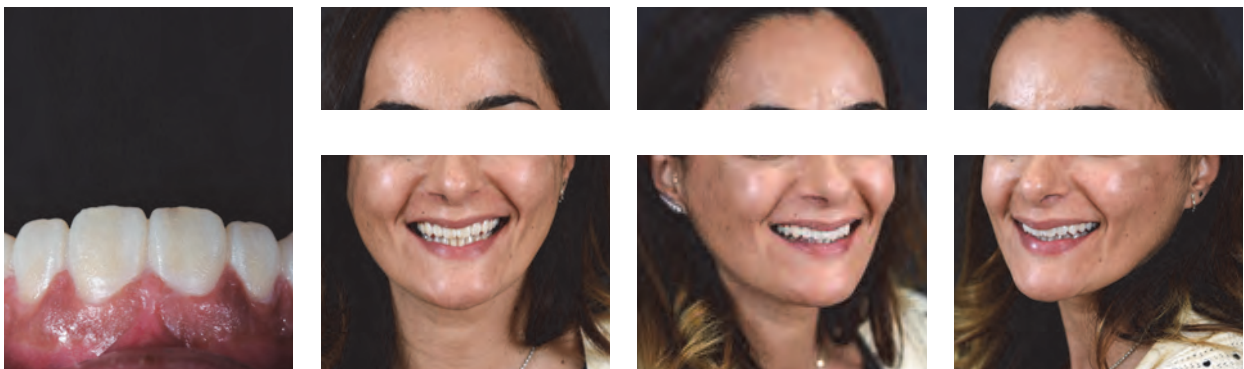

FIGURA 6: Procedimiento restaurador. (a) Guía de silicona. (b-d) Preparación dental conservadora.

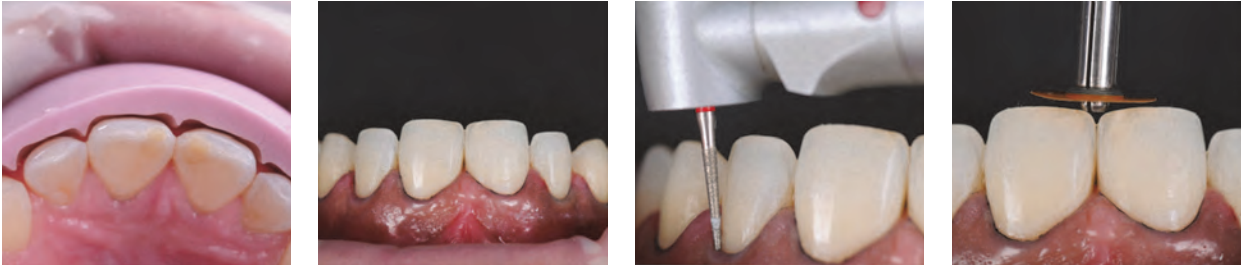

FIGURA 7.1: Impresión digital con sistema Omnicam de Sirona pero usamos analógico como hablamos.

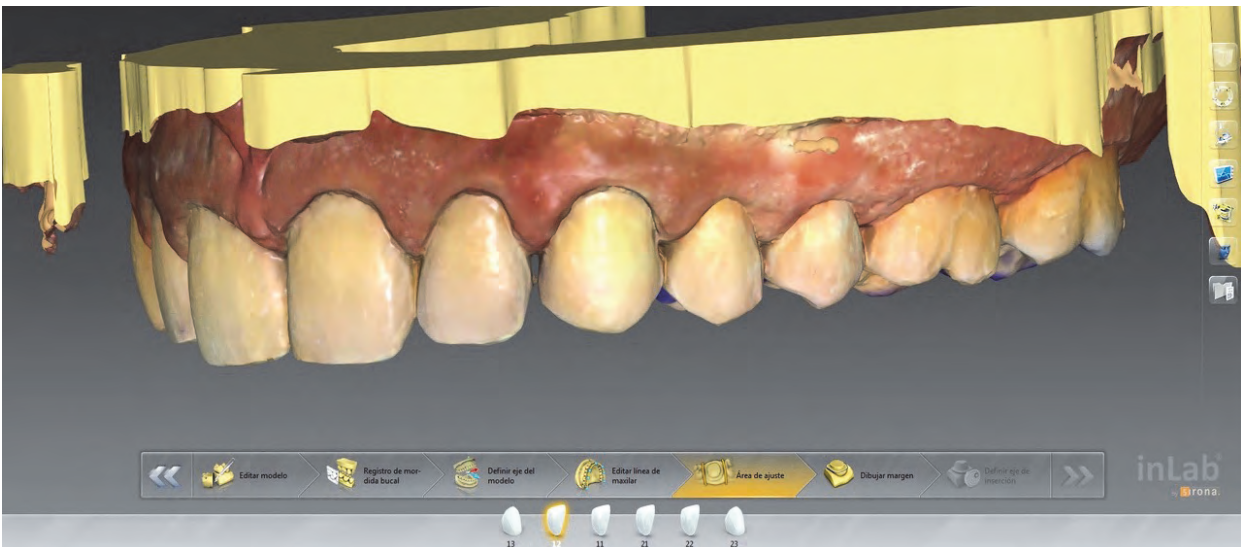

FIGURA 7.2: Simulación intraoral cementado de las carillas (a y b).

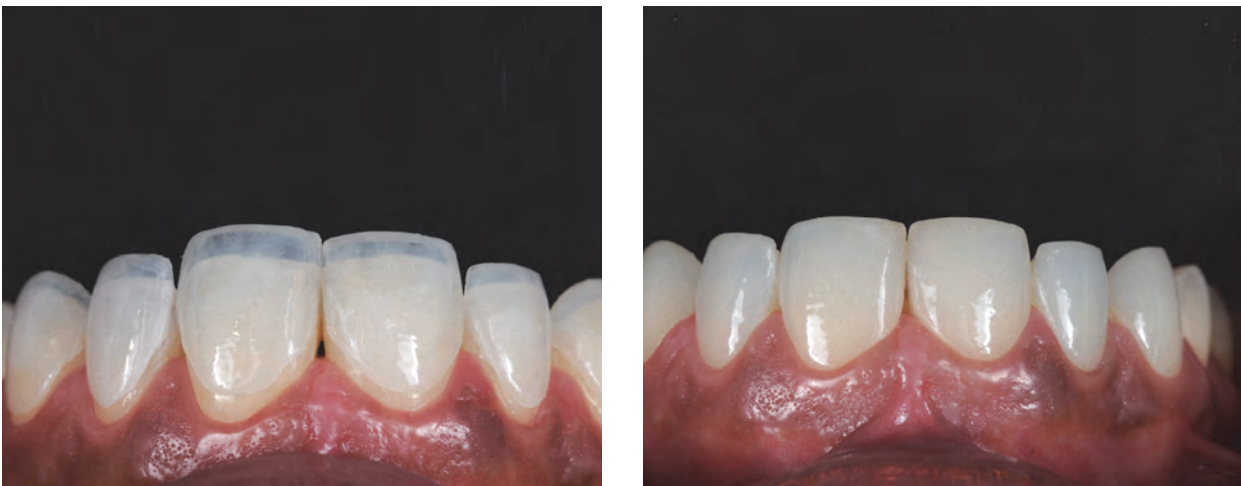


FIGURA 8: Fotos faciales finales (a y b).

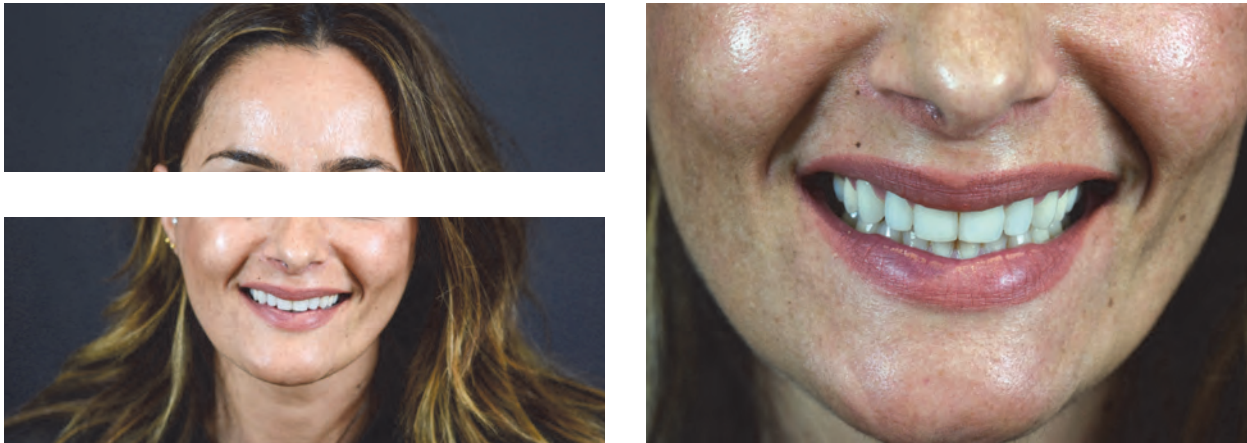
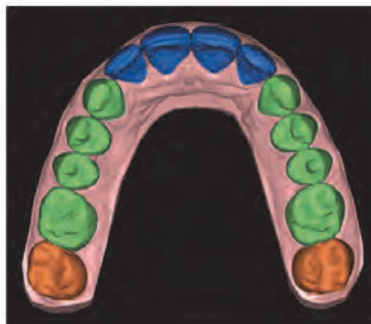
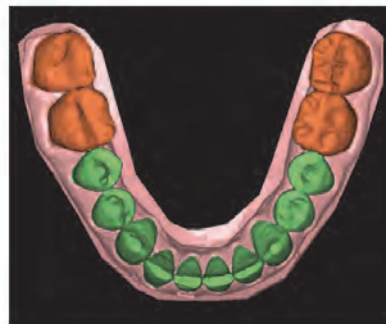FIGURA 9: Código de colores que resume el tratamiento multidisciplinar realizado. Obsérvese que finalmente se decidió incorporar los caninos a las restauraciones por demanda estética.

Treatment Color Code




 Ortho + Restorative

 Ortho



 Restorative

 Nothing

La necesidad de un tratamiento de ortodoncia se puede evidenciar fácilmente usando un flujo digital guiado por la cara. El diseño de sonrisa digital muestra como los tratamientos restauradores se benefician de una ortodoncia previa y permite combinar el diseño y la dinámica facial para crear un tratamiento restaurador acorde con los mismos.

Es importante enfatizar cómo los recursos digitales facilitan el plan de tratamiento interdisciplinar, ofreciendo resultados predecibles y funcionando como herramienta para mejorar la comprensión y aceptación del paciente¹⁴, así como la comunicación asincrónica entre profesionales de diferentes especialidades, y por ello, permite el desarrollo de

una comunicación más rápida, aportando facilidad y fiabilidad interdisciplinar en nuestra práctica diaria.

La integración entre Clincheck y DSD permite visualizar las ventajas y desventajas de alinear los dientes antes de realizar un tratamiento restaurador y transforma la simulación virtual en resultados reales visibles.

Conclusión

El flujo digital puede ser utilizado para integrar el tratamiento de ortodoncia previo a una restauración estética. Este enfoque ofrece un tratamiento mínimamente invasivo y unos resultados predecibles que aumentan el éxito de una restauración interdisciplinar del frente estético anterior. La evolución de la tecnología nos ha permitido mejorar en nuestra planificación y la integración de diferentes especialidades. El disponer en nuestro software de ortodoncia, la cara del paciente para un tratamiento guiado facialmente y una guía restaurativa de hacia donde mover los dientes, suponen sin duda una revolución en la forma de ejecutar nuestros casos combinados orto-restauradores.

Agradecimientos

Nos gustaría agradecer al ceramista Andrés Acevedo por su increíble trabajo en la fabricación de las carillas presentadas en este caso.

Declaraciones de divulgación

Christian Coachman es el fundador de Digital Smile Design Group.

Bibliografía

1. COACHMAN C, CALAMITA MA, COACHMAN FG, ET AL. *Facially generated and cephalometric guided 3D digital design for complete mouth implant rehabilitation: A clinical report.* J Prosthet Dent., 117:577-586, 2017.
2. HASSAN B, GIMENEZ GONZALEZ B, TAHMASEB A, ET AL. *A digital approach integrating facial scanning in a CAD-CAM workflow for complete-mouth implant-supported rehabilitation of patients with edentulism: A pilot clinical study.* J Prosthet Dent., 117:486-492, 2017.
3. COACHMAN C, CALAMITA MA, SESMA N. *Dynamic Documentation of the Smile and the 2D/3D Digital Smile Design Process.* Int J Periodontics Restorative Dent., 37: 183-193, 2017.
4. JODA T, FERRARI M, GALLUCCI GO, ET AL. *Digital technology in fixed implant prosthodontics.* Periodontol 2000, 73:178-192, 2017.
5. CALAMITA JR, LEVINE JB, LIPP M, ET AL. *Smile design and treatment planning with the help of a comprehensive esthetic evaluation form.* Dent Clin North Am., 55:187-209, 2011.
6. ZIMMERMANN M, MEHL A. *Virtual smile design systems: a current review.* Int J Comput Dent., 18:303-317, 2015.
7. MEEREIS CT, DE SOUZA, GB, ALBINO LG, ET AL. *Digital Smile Design for Computerassisted Esthetic Rehabilitation: Two-year Follow-up.* Oper Dent., 41:E13-22, 2016.
8. ZANARDI PR, LAIA ROCHA ZANARDI R, CHAIB STEGUN R, ET AL. *The Use of the Digital Smile Design Concept as an Auxiliary Tool in Aesthetic Rehabilitation: A Case Report.* Open Dent J., 10: 28-34, 2016.
9. EDELHOFF D, PROBST F, EHRENFELD M, ET AL. *Interdisciplinary full-mouth rehabilitation for redefining esthetics, function, and orofacial harmony.* J Esthet Restor Dent., 31:179-189, 2019.
10. BOYD RL. *Esthetic orthodontic treatment using the invisalign appliance for moderate to complex malocclusions.* J Dent Educ., 72:948-967, 2008.
11. KRAVITZ ND, KUSNOTO B, BEGOLE E, ET AL. *How well does Invisalign work? A prospective clinical study evaluating the efficacy of tooth movement with Invisalign.* Am J Orthod Dentofacial Orthop., 135:27-35, 2009.
12. BOYD RL. *Periodontal and restorative considerations with clear aligner treatment to establish a more favorable restorative environment.* Compend Contin Educ Dent., 30:280-288, 2009.
13. BIDRA AS, URIBE F. *Preprosthetic orthodontic intervention for management of a partially edentulous patient with generalized wear and malocclusion.* J Esthet Restor Dent., 24: 88-100, 2012.